Aus der 2. Medizinischen Klinik der Universität Berlin.
Direktor Geh. Med. Rat Prof. Dr. Kraus.

Beiträge

zur

Lehre von der spontanen Herzruptur

Inaugural-Dissertation

zur

Erlangung der Doktorwürde

in der

Medizin und Chirurgie

der

Hohen Medizinischen Fakultät der Schlesischen
Friedrich-Wilhelms-Universität zu Breslau

vorgelegt von

Frau Else Bechhof

1925.

Gedruckt mit Genehmigung der Hohen Medizinischen Fakultät der Schlesischen Friedrich-Wilhelms-Universität zu Breslau.
Berichterstatter: Professor Dr. Minkowski.

R. UNIV.
BIBLIOTHEEK
LEIDEN

Vorwort.

Die Anregung zu der nachfolgenden Arbeit gab mir ein Fall von Herzruptur, der in der 2. Medizinischen Klinik der Charité, Berlin beobachtet wurde.

Für wertvolle Unterstützung und Förderung schulde ich dem Assistenten der 2. Medizinischen Klinik und Poliklinik, Herrn Privatdozent Dr. E. Blumenfeld der Charité großen Dank, dem ich auch an dieser Stelle Ausdruck gebe.

Das relativ seltene und interessante Vorkommen der spontanen Herzruptur hat dazu geführt, daß die medizinische Literatur sie in zahlreichen Darstellungen zum Gegenstand von mehr oder weniger umfangreichen Untersuchungen gemacht und, soweit sich dies übersehen läßt, jeden bekannt gewordenen Fall verzeichnet hat.

Ein Teil der nachfolgenden Darstellung soll der Aufgabe gewidmet sein, die über die spontane Herzruptur im Laufe des 18., 19. und 20. Jahrhunderts entstandenen Veröffentlichungen mitzuteilen.

Bevor dies unternommen wird, erscheint es jedoch zweckmäßig, die Herzruptur nach der begrifflichen Seite und in ihren wichtigsten Erscheinungsformen zu erläutern.

Unter einer Herzruptur versteht man eine Kontinuitätstrennung des Herzmuskels. Kommt diese ohne mechanische Einwirkung von außen, zum Beispiel durch Schuß, Stich, Fall und dergleichen zustande, so sprechen wir von einer spontanen Herzruptur, während beim Vorliegen äußerer Verletzungen bezw. Einwirkungen der genannten Art die Herzruptur als traumatisch bezeichnet wird.

Nur von der ersteren soll in den folgenden Ausführungen gesprochen werden.

Der spontanen Herzruptur geht eine Schädigung des Myocards voran, deren mannigfache Ursachen weiter unten im Einzelnen behandelt werden. Sie alle verringern an umschriebener Stelle die Widerstandsfähigkeit des Herzmuskels, unter Verminderung bezw. Schwund seiner kontraktilen Elemente und bewirken ein Mißverhältnis zwischen Blutdruck und den Kräften des Myocards [1]).

Nach Romberg [2]) entstehen die Herzrupturen am häufigsten „infolge von Koronarerkrankung oder von embolischem Verschluß einer Kranzarterie. Sie kommen verhältnismäßig oft am Herzen Fettleibiger wegen der hier so häufigen Erkrankung der Kranzarterien vor. Vielleicht begünstigt die Morschheit der Muskulatur an manchen derartigen Herzen ihre Entstehung. Die seit Quain immer wiederkehrende Angabe, daß die Herzruptur besonders an verfetteten Herzstellen erfolge, kann nur insofern als zutreffend angesehen werden, als die von der Blutzufuhr abgesperrten Muskelfasern fettig oder schollig verfallen. Die Verfettung ist nur die Folge des Gefäßverschlusses (Ribbert). Die meisten spontanen Herzrupturen (Friedreich-Elléaume) betreffen den linken Ventrikel, unter ihnen wieder die Majorität eine bestimmte Stelle an der Vorderwand unterhalb der Mitte. Sie entstehen hier, wenn der absteigende Ast der linken Kranzarterie verlegt ist und ein anämischer Infarkt der Herzspitze und des unteren Septumabschnittes sich gebildet hat.

Es kommt dann (Neelsen) zu einer Anschoppung und hämorrhagischen Erweichung an der erwähnten Stelle, weil sie außer durch die absteigende Kranzarterie auch durch Äste des linken ramus cirkumflexus versorgt wird, der ramus desc. also für diesen Bezirk keine Endarterie ist. Die erweichte Muskulatur gibt dem Blutdruck nach. Das Blut wühlt sich in sie hinein und zwar um so energischer, je besser die Herzkraft erhalten, je höher der systolische Druck im Ventrikel ist. Schließlich reißt auch das Perikard und die Blutung in den Herzbeutel macht dem Leben ein Ende".

Die Lehre von der spontanen Herzruptur hat im Laufe der Zeit durch die Erweiterung und Vertiefung der pathologisch-anatomischen Kenntnisse, sowie durch die vermehrte und differenzierte Anwendung des Mikroskopes wesentliche Veränderungen und Fortschritte erfahren.

Noch im Anfang des 19. Jahrhunderts finden wir recht oft Mitteilungen von Fällen mit der ausdrücklichen Angabe „Herzmuskulatur- und -Gefäße völlig normal", „Am Herzen keine pathologischen Veränderungen",[3]) Befunde, die wir leicht auf mangelhafte Untersuchungsmethoden zurückführen können. Man sprach damals als ausreichende Ursachen für das Zustandekommen einer Herzruptur plötzliche, exzessive Drucksteigerung

1) Vgl. Thorel Lubarsch-Ostertag 1903 Abt. I. 2) Krankheiten des Herzens p. 319. 3) Vgl. Rostand „Nouveau Journal de Medicine 1820 April" und Dezeimires, Archiv général Okt. 1834 II Serie Tom V.

innnerhalb des Herzens, seelische Aufregungen und ähnliches an. Im allgemeinen wurde für die Herbeiführung spontaner Herzrupturen fettige Degeneration oder Entzündung verantwortlich gemacht. Vertreter dieser Ansicht sind Rokitanski [1]), Quain [2]) und Böttger [3]). Ziegler [4]) verficht die Ansicht, daß hochgradige Fettmetamorphose nur dann zur Herzruptur führen könne, wenn sie herdweise auftrete und im übrigen das Herz sich noch kräftig kontrahieren könne.

Barth [5]) geziemt das Verdienst, als erster auf das häufige Zusammentreffen von Erkrankungen der Koronararterie und des Herzmuskels bei Herzruptur hingewiesen zu haben. Seine Feststellung wurde in den Arbeiten von Weigert [6]), Huber [7]), Ziegler [8]), von Leyden [9]) weiter verfolgt und entwickelt. Gegenwärtig geht die übereinstimmende Meinung aller Autoren dahin, daß vorwiegend Erkrankungen der Koronararterien und die ihnen folgenden Ernährungsstörungen für das Entstehen der Herzruptur verantwortlich zu machen sind, worauf an früherer Stelle bereits hingewiesen wurde.

Jede Herzruptur mit einer anderen Ätiologie ist als Ausnahme zu werten.

Der vorstehenden Schilderung des Wesens und der Ursachen der Herzruptur folgt nunmehr ein Bericht über die zu diesem Thema im Laufe des 18., 19. und 20. Jahrhunderts erschienene Literatur.

Die bis zum Jahre 1888 entstandenen Veröffentlichungen haben verschiedene Autoren, von denen insbesondere der Berliner Arzt Georg Meyer [10]) hervorzuheben ist, in ausführlichen Darstellungen zusammengefaßt.

Ich kann mich infolgedessen hinsichtlich der Wiedergabe der bis zu jenem Jahre erschienenen Abhandlungen kurz fassen und dafür größeres Gewicht auf die Mitteilung der bisher noch nicht zusammengestellten, wesentlichen neueren Literatur vom Jahre 1888 ablegen.

Man darf annehmen, daß bereits das Altertum sich mit der spontanen Herzruptur befaßt hat. Bestimmte Unterlagen dafür besitzen wir allerdings nicht [11]). Angeblich der Erste, der sich über Herzruptur literarisch geäußert hat, ist Harvey (1578—1657).

Ihm folgen Morand (1733), Morgagni (1762), der selbst an Herzruptur starb, und Portal (1748) der u. a. von drei Fällen berichtet, bei denen zweimal Zank, bei einem Sträfling und einer Dame, ein anderes Mal eine anstrengende Fußreise bei einem Manne das auslösende Moment für die Herzruptur gewesen sein sollten.

Die erste Dissertation stammt von Tenglam [12]) (1785).

Aus dem 19. Jahrhundert nenne ich an vorwiegend kasuistischen Beiträgen für die Jahre 1820—1830 Rostand [13]), der 4 Fälle von Herzruptur beschrieb, bei denen am Herzen kein pathologischer Befund erhoben werden konnte. Ferner Blaud [14]) der im Gegensatz hierzu als erster die Ruptur des gesunden Herzens bestritt und Rochow [15]). Das von diesen beigebrachte Material ist im allgemeinen noch recht dürftig. Das gilt auch für Dezeimiris [16]) (1834).

Ollivier [17]) bringt eine größere Zahl von Fällen (47) und damit umfänglichere Unterlagen zur Kenntnis.

Ihn ergänzt Bertherand [18]) (1856) mit der Angabe von 39 aus der Literatur gesammelten Fällen.

Elléaume [19]) (1856) geht in seiner Übersicht bemerkenswerterweise auf die klinischen Erscheinungen der von ihm gesammelten Fälle ein und beschreibt als solche Brustschmerzen, die in die linken Schulter und den linken Arm im Bereiche des Nervus radialis und cutaneus externus ausstrahlen.

Böttger [20]) (1863) der 2 Fälle genau behandelt, von denen er einen selbst beobachtet hat, sucht aus 62 Fällen typische Erscheinungen der Herzruptur zu abstrahieren.

Dunlop [21]) (1866) veröffentlicht 29 Fälle.

---

1) Sein Handbuch, 1844 Band II S. 429. 2) On. fatty disseases of the haert London 1851 3) Vgl. Archiv der Heilkunde 1863 S. 502. 4) Vgl. Zieglers Lehrbuch 5. Auflage. 5) Arch. gener 6. Ser. XVII 5p, 1871. 6) Ueber die pathol. Gerinnungsvorgänge Virchow Arch. 1879, 106 7) Der Einfluß der Kranzarterienerkrankungen auf das Herz und die chronische Myocarditis (Virchow-Arch. 89 S.) S. 236. 8) Ueber Myomalacia cordis (Virch.-Arch. 90) S. 211. 9) Zeitschr. f. klin. Med. Bd. 7 S. 4. 10) G. Meyer. Spontane Herzruptur. D. Arch. f. klin. Med. 43/379 1888. 11) Vgl. Meyer l. c., dem ich auch bezügl. der Autoren des 18. Jahrhunderts folge. 12) Diese Arbeit hat Meyer irrtümlich Murray zugeschrieben. Murray, Professor der Anatomie und Chirurgie in Upsala, war jedoch Referent für diese, vgl. Murray Dissertationes medicae 1777—1802. 13) Nouv. journ. de méd. Avril 1830. 14) Bibl med. Tom. XVIII. 15) De la rupture du coeur, Thèse 1823, 16) l. c. 17) Dict. de méd. 2 èdit. VIII 343. 18) Mèmoire sur la rupture spontanée du coeur. 19) Essai sur les rupt. du coeur. Thèse de Paris 1857. 20) l. c. 7) Edinb. med. journ. 1866.

Diplock [1]) hat die in seinem Bezirk von April 1868 bis Februar 1872 eingetretenen Todesfälle infolge von Herzruptur oder anderen Herzkrankheiten gezählt und festgestellt, daß jährlich 1 Herzruptur auf 90000 Todesfälle entfiel, während 1 Fall plötzlichen, infolge anderer Herzkrankheiten eingetretenen Todes schon auf 6000 kam. Danach würde das Verhältnis von Herzruptur zu anderen letalen Herzerkrankungen sich wie 1 : 15 stellen.

Barth [2]) und Abbt [3]) (1875) bringen Zusammenstellungen von 24 und 71 Fällen, wobei sie zur Ätiologie, Pathologie usw. der Herzruptur Stellung nehmen.

Der Aufgabe, alle bis zum Jahre 1888 erschienen Arbeiten beschreibend zusammenzufassen, hat sich, wie schon hervorgehoben, Georg Meyer [4]) unterzogen. Nach der Mitteilung von 8 neuen Fällen, bringt er eine Literaturübersicht und stellt dann 26 Fälle zusammen, die in den Jahresberichten von Virchow und Hirsch 1870—1885 erschienen waren. An Hand dieser und der seit Morgagni erschienenen Arbeiten gibt er eine Zusammenstellung der zu dem Thema Herzruptur gemachten Untersuchungen und im Wandel der Zeiten geäußerten Auffassungen.

Es bedarf ferner des Hinweises darauf, daß die ruptura cordis gleichzeitig noch in den Lehrbüchern der Inneren Medizin, der pathologischen Anatomie und in den Abhandlungen über Herzkrankheiten Berücksichtigung und Würdigung gefunden hat. Anzuführen sind hierzu die Namen von Rokitanski [5]), Quain [6]), Förster [7]), Ziegler [8]), Orth [9]), Stockes [10]), Friedreich [11]) und von Leyden [12]).

Die Literatur seit den 90iger Jahren kann man in drei Gruppen teilen: 1. der Autoren, die sich allgemein zur Frage der Herzruptur äußern. 2. derjenigen, welche über besonders seltene Erscheinungen berichten. 3. der Gruppe von Verfassern, die sich mit der Mitteilung von Einzelfällen begnügen.

Da die 3. Gruppe keine eingehende Besprechung nötig hat — es handelt sich hierbei um Fälle von Herzruptur in ihren häufigsten Erscheinungsformen — habe ich mich damit begnügt, das von ihr beigebrachte Material in einer Tabelle (Siehe Übersicht auf S. 10—15) zusammenzustellen.

Zu der ersten Gruppe und zwar derjenigen Darstellungen, die sich über die Herzruptur im Rahmen von Lehrbüchern oder wissenschaftlichen Abhandlungen äußern, gehört Thorel, der in der „Pathologie der Zirkulationsorgane“ im „Lubarsch-Ostertag“ sich mehrfach über Ursachen und Mechanismus der Herzruptur verbreitet, die heutige Meinung der Wissenschaft wiedergibt und zu ihr kritisch Stellung nimmt, ferner berichtet er über die neueren Arbeiten.

Außer anderen bespricht Krehl 1901 die Herzruptur in seinen „Erkrankungen des Herzmuskels“, ebenso Ribbert in dem „Lehrbuch der speziellen Pathologie“ 1902. Weiterhin ist Romberg, zuletzt 1921 in seinen „Krankheiten des Herzens und der Blutgefäße“ zu nennen.

Eine kleinere Arbeit bringt Hampeln-Riga [13]), der sich vom klinischen Standpunkt aus über Herz- und Aortenruptur, die klinischen Unterscheidungen zwischen beiden, die differential diagnostisch in Frage kommenden Krankheiten und die evtl. Therapie äußert.

Recht interessant ist die Abhandlung von W. R. Meyer [14]), der einer eingehenden Literaturbesprechung der Pathogenese und Statistik der Herzruptur 11 eigene Beobachtungen anreiht.

Wir kommen nunmehr zu denjenigen Autoren, die die Beobachtung eines Falles von Herzruptur mit seltener Ätiologie veranlaßt hat, den Fall ausführlich mitzuteilen, und die Herzruptur zum Gegenstand von Untersuchungen zu machen.

Beim Bericht über diese Gruppe gehen wir am besten derart vor, daß wir die verschiedenen Verfasser nach den jeweils festgestellten Ätiologien zusammenstellen.

Braune Athrophie des Myocards ist als Ursache der Herzruptur von v. Malaisé [15]), Meyer [16]) und Markwald [17]) beobachtet worden. Es darf hierbei darauf hingewiesen werden, daß ich sie in der gesamten früheren Literatur

1) Vgl. Schmidts Jahrb. 165/137. 2) l. c. 3) Inaug. Dissert. Erlangen. 4) l. c. 5) Wien 1856. 6) a) l. c. b) Med. chir. Transactions XXIII. 7) Lehrbuch der spez. pathol. Anatomie 1863. 8) l. c. 9) Lehrbuch der spez. phatolog Anatomie 1887. 10) Lehrbuch der Herzkrankheiten 1855. 11) Virch. Hb. der spez. Patholog. u. Therap. 12) Zeitschrift für klin Med. 7 459 u. 539. 13) Petersburger Med. W. N. F. 15, 48, 1918 (vgl. Schmidt's Jahrb. 262/143). 14) Festschrift für Prof. Nikiforeff, Moskau, Charkow 1911 im Zentral-Bl. für Herz- und Gefäßkrankheiten 1913. 15) Inaug. Diss., München 1901. 16) Inaug. Diss., München 1901. 17) Inaug. Diss., Halle 1901

nicht gefunden habe. Sie wird weder bei Barth [1]) noch auch bei G. Meyer [2]) genannt.

In ganz besonderen Fällen kann die Echinokokkuszyste, die an sich schon selten am Herzen lokalisiert ist [3]), zur Ursache der Herzruptur werden.

Masovic beschreibt einen derartigen Fall [4]). Dies dürfte in der ganzen Literatur der zweite beschriebene Fall sein. Der erste ist von Dezeimiris [5]) mitgeteilt worden.

Herzruptur auf dem Boden einer ulcerösen Endocarditis ist von Böttcher 1863 (Arch. d. Heilk.) beschrieben worden. In der neueren Literatur werden Fälle von Hart [6]), Thomas [7]) und Hammerschlag [8]) mitgeteilt.

Schaps [9]) berichtet von einem Fall von Herzruptur auf der Basis eines Herzmuskelabscesses.

Über 2 Fälle mit gleicher Ursache macht Romeick [10]) Angaben, Kurt Hammer [11]) teilt ebenfalls einen Fall gleicher Natur mit. Er äußert sich dahin, daß sich in der ganzen Literatur nur 5 einwandfreie Fälle von Herzruptur durch Herzmuskelabscesse finden. Von diesen sind vorstehend 4 genannt, der 5. findet sich bei Elléaume (1857) [12]).

Zwei weitere Fälle habe ich bei Dunlop [13]) gefunden, der einen Fall aus dem Journal univers. des Sciences med. 1819 und einen von Mott (Transaktions of the Phys. med. soc. of New York 1817) mitgeteilten Fall wiedergibt.

Zwei nicht völlig geklärte Fälle sind nach Hammer von Vulpian [14]) und Fraser [15]) beschrieben worden.

Dass auch Lues die Ursache der Herzruptur sein kann, zeigt eine Veröffentlichung von Pilz [16]). Hier handelt es sich um eine Ruptur auf der Basis einer durch luetische Koronarsclerose bedingten Nekrose des Myocards.

Das Bersten einer Kranzarterie hat in dem von Barthels [17]) mitgeteilten Falle zu einer inkompletten äußeren Herzmuskelzerreißung Anlaß gegeben. Auch Elléaume [18]) hat bereits 1857 den Durchbruch des Aneurysmas eines Koronargefäßes nach dem Herzbeutel und der Ventrikelhöhle beobachtet. Der Fall von Barthels ist noch insofern bemerkenswert, als sich an der Rupturstelle bei genauester Untersuchung keine histologische Texturveränderung des Myocards fand.

Einen Fall von Herzruptur bei gesundem Herzen schildert Knopf [19]). Auch Winkler und Buchwald [20]) vertreten die Ansicht, daß an gesunden Herzen hochgradige Überanstrengung zur Ruptur führen kann.

Ruptur bei hochgradiger Fettleibigkeit nach einer normalen Dosis Digitalis beschreibt Kroll [21]), wobei die Sektion Fettmetamorphose des Herzmuskels und Sclerose beider Koronararterien ergab.

Einen Fall von Herzruptur infolge interstitieller Fettwucherung zwischen den Muskelfibrillen berichtet Weiland [22]).

Enge [23]) sieht die Ursache der von ihm beschriebenen Herzruptur in einer schweren allgemeinen, nicht herdförmigen, durch Arterio-Sclerose bedingten fettigen Degeneration der Herzmuskulatur. Daß eine kleine cirkumskripte Verfettung des Herzmuskels, deren Ursache Arterio-Sclerose des zuführenden Koronarastes ist, zur Ruptur führen kann, zeigt der von Düsterhoff [24]) beschriebene Fall.

Hiermit ist, soweit ich sehe, die Reihe der Autoren, die sich über besonders seltene Ätiologien der ruptura cordis geäußert haben, abgeschlossen. Wir können nunmehr dazu übergehen, diejenigen Darsteltungen zu behandeln, die sich darauf beschränken, kurz einzelne oder mehrere Fälle von Herzruptur mitzuteilen.

Hierüber geben die Tabellen eine Uebersicht.

Tabellen siehe Seite 14—19.

---

1) s. l. c. 2) s. l. c. 3) Vgl. a) Demantke in Schm. Jahrb. 258. b) Klehamet D. Mil. ärzt. Zeitschr. 1897 Nr. 10. c) Lehne D. Arch. f. kl. Med. Bd, 52 S. 534. d) Meyer Zentral-Bl. f. kl. Med. 1896, 4) Wiener med. Wochenschr. 1904 S. 451. 5) Arch. générales 1834. 6) Vgl. V. A. 1905 Bed. 180, S. 273. 7) Vgl. Zentral-Bl. d. Allg. Path. 1923/24. 8) Vgl. Zentral-Bl. f. Herz- und Gefäßkrankheiten 1923. 9) Vgl. Arch. f. Kinderkrankheiten 1905. 10) Vgl. Inaug. Diss. Leipzig 1907. 11) Vgl. Zentral-Bl. f. Herz- u. Gef. 1922. 12) Vgl. D. A. f. kl. Med. 43 S. 394. 13) Schm. Jahrbuch 1866. 131 S. 288. 14) Schm. Jahrb. I 126 S. 109. 15) Schm. Jahrb. I 247 S. 193. 16) Zentralbl. f. Herz- u. Gef. Jhrg. 12 Nr. 20. 17) Diss. Erlangen 1904. 18) l. c. 19) Festschrift z. Feier d. 50j. Best. d. ärztl. Vereins in Nürnberg. 20) D. med. Wo. Jahrg. 31 S. 524. (Vortr. Winkler i. d. Schl. Ges. f. Vaterl. Kultur, Breslau). 21) Inaug. Diss. Greifswald 1895. 22) Weiland Inaug. Diss. München 1904. 23) Zeitschr. f. d. ges. Neuro- u. Psych 13 Jahrg. 15 S. 86. 24) Inaug. Diss. Greifswald 1901.

Bei ihrer Prüfung gelangen wir hinsichtlich des Geschlechtes, des Alters, der Rupturstelle, des jeweiligen pathologischen Befundes, des Todeseintrittes und der klinischen Beobachtungen am Krankenbett zu folgenden Ergebnissen:

a) Geschlecht:

Unter 58 Fällen befanden sich 14 Frauen und 22 Männer. In 22 Fällen war das Geschlecht nicht angegeben. Die männlichen Fälle betragen 61,1% der Gesamtzahl der angegebenen. Das starke Überwiegen des männlichen Geschlechts wird von allen Verfassern festgestellt. Die von mir erwähnte Prozentziffer von 61, 1% deckt zich ziemlich genau mit der Zahl, die sich bei einer Umrechnung der Vetterschen [1]) Aufstellung (72 m. 42 f.) ergibt = (63%). Wir können also mit einiger Sicherheit sagen, daß in fast $^2/_3$ aller Fälle das männliche Geschlecht von Herzruptur betroffen wird. Als Grund hierfür wird das bei Männern häufigere Auftreten von Arteriosclerose angesehen.

b) Alter:

Über die Verteilung der Herzruptur auf die verschiedenen Altersstufen gibt die nachstehende graphische Darstellung deutlich Auskunft.

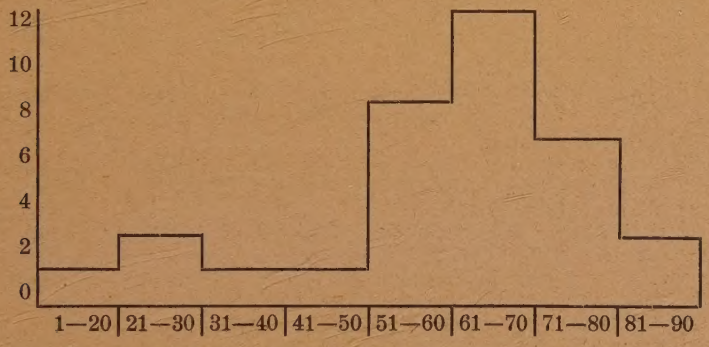

Es sei dazu bemerkt, daß in ihr die in den Tabellen enthaltenen russischen Fälle (Nr. 46—56) nicht verwertet werden konnten, da sie, aus den unten genannten Gründen, das für Westeuropa zutreffende Bild verschoben hätten. Es zeigt sich, daß die Herzruptur die Alterstufen von 50—70, insbesonders von 60—70 Jahren bevorzugt.

Hierbei kann Übereinstimmung mit anderen Autoren festgestellt werden. Elléaume [2]) gibt als Durchschnittsalter für Herzruptur das 65. Lebensjahr an. Bei Vetter [3]) fallen 44 von 107 Fällen = 41% in die Alterstufe von 60—70, während bei ihm 13% auf 50—60 und 22, 4% auf die Stufe 70—80 kommen.

Interessant ist in diesem Zusammenhange ein Bericht von N. Anitschkoff-St. Petersburg[4]) über die Arbeit von W. R. Meyer, aus der er folgendes mitteilt:

„Die Mehrzahl der an Herzruptur Gestorbenen befand sich im Alter von 50—60 Jahren. Überhaupt scheint in Rußland die Herzruptur oft in diesem Alter vorzukommen, was auch aus den Angaben anderer russischer Autoren (Rachmanow u. A.) hervorgeht. Von Interesse ist dabei, daß in Westeuropa dieses Alter etwas höher ist und zwar den 60—80 Jahren entspricht (s. d. statistischen Angaben Böttgers und Abbts). Die Ursache dieses Umstandes kann man darin erblicken, daß die Arterio-sclerotischen Gefäßveränderungen, die in der überwiegenden Mehrzahl der Fälle der Herzruptur zugrunde liegen, bei Russen in einem jüngeren Alter als bei anderen Völkern vorzukommen scheinen."

c) Rupturstelle:

Als Prädilektionsstelle der Herzruptur finden wir in 41 von insgesamt 47 Fällen den linken Ventrikel angegeben, und zwar den linken Ventrikel

1) Inaug. Diss. München 1898. 2) l. c. 3) l. c. 4) l. c.

als solchen in 14, seine Vorderwand in 17, seine Hinterwand in 10 Fällen. Viermal wurde die Ruptur am rechten Ventrikel, zweimal davon ist seine Vorderwand als Sitz näher bezeichnet. Bei je einem Fall wird er am rechten Herzrohr und rechten Vorhof genannt.

Die Bevorzugung des linken Ventrikels zeigt sich bei der überwiegenden Mehrzahl aller beschriebenen Fälle.

Die folgende Übersicht, die unter Benutzung der von Aschenbrenner [1]) gemachten Angaben aufgebaut wurde, zeigt deutlich die Vorliebe der Herzruptur für den linken Ventrikel, und zwar in 76% aller Fälle. Leider ist hierbei eine Unterscheidung nach Vorder- und Hinterwand unterblieben.

Autor	Gesamtzahl	l. V.	r. V.	l. A.	r. A.
Olivier	47	34	8	2	3
Bayle	19	16	3	—	—
Pigeaux	54	44	8	1	1
Böttger	60	48	6	1	5
Bertherand	39	30	6	—	3
Elléaume	55	43	7	2	3
Diplock	15	13	—	—	2
Meyer	43	26	7	7	3
	332	254	45	13	20
		76%	13,5%	4,5%	6%

Über die Ursache des häufigeren Auftretens der Herzruptur am linken Ventrikel haben wir uns an anderer Stelle bereits geäußert. [2])

d) Pathologischer Befund:

Über die Entstehung der Herzruptur geben die pathologischen Befunde Klarheit. Bei insgesamt 58 Fällen ergab sich fettige Degeneration des Herzmuskels als Alleinursache.

Hierbei möchte ich darauf hinweisen, daß die Mitteilungen dieser Befunde aus dem Ende des 19. Jahrhunderts stammten. In den letzten 25 Jahren wurde — soweit ich sehe — ein solcher Fall nicht mitgeteilt.

In 35 Fällen war Sclerose der Koronararterie vorgefunden worden. In 5 Fällen davon fand sich gleichzeitig fettige Degeneration vor, während sie in 30 Fällen nicht konstatiert wurde. In 25 unter den 35 Fällen wurde neben Sclerose noch Thrombose der Koronararterie festgestellt. In 5 Fällen ergab sich als alleiniger pathologischer Befund nur Thrombose der Kranzgefäße.

Vorstehende Darstellungen sind ein Beweis für die hervorragende Rolle, die die Sclerose als Ursache der Herzruptur spielt, wovon schon mehrfach im Gange der Untersuchung gesprochen wurde.

e) Exitus:

Die Tabellen zeigen, daß der Tod bei Herzruptur fast stets plötzlich eintritt. Nur je einmal wird der Eintritt 12, 24, 37 Stunden, einmal 6, ein anderes Mal sogar 15 Tage vor dem Tode angenommen.

Über die Gründe die nach Herzruptur zum Tode führen, sind die Anschauungen geteilt [3]). Während in der Vergangenheit vielfach Gehirnanämie als Ursache des letalen Ausgangs angesehen wird, hat sich die neuere Lehre anderen Anschauungen zugeneigt. Placzek [4]) gibt auf Grund experimenteller Untersuchungen an, daß der Tod durch Steigerung des Druckes bezw. durch Hemmung der Diastole und den Einfluß des nervus depressor auf das vasomotorische Centrum eintrete, niemals aber plötzlich infolge Blutansammlung im Herzbeutel.

Jedoch äußern sich im Gegensatz zu ihm Richter [5]) und Pfeiffer [6]) dahin, dass gerade rascher Tod auf Herztamponade zurückzuführen sei, während nur in den Fällen kleinerer Verletzungen oder eines Rückfließens des Blutes in die Herzhöhle eine größere Zeitspanne zwischen Rupturein tritt und Tod entstehe.

f) klinische Beobachtungen:

Die Beobachtungen am Krankenbett bei Fällen von Herzruptur sind leider zu vieldeutig. Viele Autoren unterlassen diesbezügliche Angaben vollständig. Soweit solche aber mitgeteilt werden, wird von Schmerzen in

1) Inaug. Diss. München 1890. 2) vgl. S. 2. 3) vgl. Thorel Pathol. d. Kreisl. in Lub. — Ostertag 11. Jahrg. Abt. 2 1907 S. 422. 4) vgl. Vierteljahrschr. f. gerichtl. Med. 1902. 5) Vierteljahrschr. f. ger. Med. 1902 XXIV. 6) ibidem 1 1905 XXIX u. XXXI Suppl. 1906.

der Herz- und Brustgegend, Atemnot, Erbrechen, Schwäche, Kollapszuständen berichtet, Befunde, die ein Bestand vieler Krankheitsbilder und für Herzruptur nicht charakteristisch sind.

Es sei mir nunmehr, am Ende meiner Darstellung gestattet, einen Fall von Herzruptur mitzuteilen, der in der II. Med. Klinik der Charité beobachtet wurde. Seine Wiedergabe ist hier deswegen am Platze, weil er ein Musterbeispiel für diejenige Erscheinungsform ist, in der die Herzruptur am häufigsten auftritt.

Frau Luise H. 68 Jahre. Krankenhausaufnahme 1. 9. 24.

Anamnese.

Familien-Anamnese: o. B.

4 Kinder, kein Abort.

Kinderkrankheiten: Masern.

Menses: Mit 17 Jahren, unregelmäßig, später regelmäßig, cess. mit 40 Jahren.

Mit 15 und 17 Jahren Lungenentzündung.

Mit 28 Jahren Nervenfieber.

Mit 37 Jahren Diphtherie.

1918 Gallensteine, 1923 Gallensteine.

Jetzige Erkrankung:

Vor 14 Tagen unbestimmte Rücken- und Brustschmerzen, die nach wenigen Tagen so zunahmen, daß die Patientin dauernd zu Bett liegen mußte.

Vor 8 Tagen plötzliches Engegefühl in der Brust. Starke Schmerzen in der Herzgegend, die nach dem rechten Arm ausstrahlen.

Starke Atemnot und Cyanose.

Ödeme haben niemals bestanden.

Da die Anfälle sich häuften und die Beschwerden dabei immer stärker wurden, suchte die Patientin die Klinik auf.

Status präsens:

Mittelgroße Patientin in ausreichendem Kräfte- und Ernährungszustand.

Starke Cyanose des Gesichtes und der Extremitäten.

Keine Ödeme.

Sichtbare Schleimhäute und Haut gut durchblutet.

Keine palpablen Lymphdrüsen.

Zunge feucht, nicht belegt.

Rachenorgane o. B.

Thorax:

gut gewölbt, Atmung oberflächlich.

25 Atemzüge in der Minute.

Epigastrischer Winkel stumpf.

Lungen:

Grenzen an normaler Stelle.

Überall normaler Klopfschall, bis auf die hinteren unteren Lungenpartien, über denen sich Dämpfung findet.

Das Atemgeräusch ist hier verschärft, geringe Rasselgeräusche.

Sonst sind die Lungen auskultat und perkuss. o. B.

Cor.:

Rechte Grenze findet sich querfingerbreit neben dem rechten Sternalrande, die anderen Grenzen sind an normaler Stelle.

Töne rein, zweiter Aortenton akzentuiert.

Puls:

Hart, gespannt, schwer unterdrückbar. 100

Blutdruck:

160/95 mm. Hg.

Abdomen:

Keine abnormen Resistenzen.

Keine Druckschmerzhaftigkeit.

Leber und Milz o. B.

Nervensystem:

Sehnenrefl. o. B.

Babinski neg.

Sensibilität o. B.

Pupillen eng, rund, beiderseits gleich groß, reagieren auf Licht und Convergenz.

Urin:

Kein Albumen, keine Gallenfarbstoffe.

Saccharum neg., Sediment o. B.

7. 9. 24. nachts gegen 10 Uhr schreit Patientin plötzlich auf, darauf sofort Exitus letalis.

Klinische Diagnose: Gefäßstenose, Stenocardia, Embolie.

Sektionsbefund.

Seziert 8. 9. 24. 9 1/2 Uhr vorm.

Obduzent Prof. Wätgen.

Kreislauf:

Hochgradige Sclerose sämtlicher Koronaräste mit starker Verengung, besonders im Gebiet der linken Koronararterien. Thrombose des vorderen absteigenden Koronarastes.

Ausbuchtung der vorderen Wand des linken Ventrikels und deutliche Verringerung der Wanddicke.

Großer Riß der Wand des linken Ventrikels etwa in der Mitte der Vorderseite, innen 5 cm lang, unregelmäßig, zackig, außen 2 cm lang.

Tamponade durch großes das Herz allseitig umschließendes rotes Gerinnsel und etwa 230 ccm flüssiges Blut.

Mäßig starke Lipoidsclerose des vorderen Mitralsegels, der Aortenklappen und besonders des Bogens der Bauchaorta.

Geringe Sclerose der Hirnbasisarterien.

Kleiner gemischter Thrombus in der linken Vena femoralis.

Embolus im mittleren Arterienast der rechten Lunge.

Atmungsorgane:

Stauungskartarrh der Bronchien. Einzelne pneumonische Herde in beiden Unterlappen der Lunge.

Alter verkalkter chron. indurierter sclerotischer Herd im linken Oberlappen in Hilusnähe etwa bohnengroß.

Starke allgemeine Fettsucht.

Harnapparat:

Wenige Schrumpfherde in beiden Nieren.

Cystitis granularis.

Geschlechtsorgane:

Mehrere bis haselnußgroße Myome des Uterus, kirschgroße Cyste des rechten Ovariums.

Kolpitis nodularis.

Seröse Häute:

Zahlreiche strangförmige Verwachsungen der Pleurablätter links. Rechts ausgedehnte flächenhafte Verwachsungen mit rechter Pleura Diaphragmatica.

Leber:	29/20/5 cm	1530 Gr.
Milz:	14/ 8/3 cm	210 Gr.
Niere:	r. 12/5/13 cm	90 Gr.
	l. 12/ 6/3 cm	100 Gr.

Mikroskopischer Befund.

Herz:

Große und kleine Schwielen mit viel feintröpfigem Lipoid.

Herdförmig Lipoid in Triebfasern.

Starke Lipoidsclerose der Arterien.

Stauung.

Lungen:

Kleine atelektatische Herde.

Geringe Lipoidsclerose der Arterien.

Einzelne Herzfehlerzellen.

Feinkörniges Hämosiderin im Interstitium.

Leber:

Geringe Stauung. Viel grobtropfiges Lipoid in Leberzellen, besonders in Randzellen. Zahlreiche kleine Rundzellenherde unter der Kapsel und im Interstitium. Lipoidsclerose der Arterien.

Milz:

Starke Stauung, zellreiche Pulpa, große Follikel. Wenig feinkörniges Haemosiderin in Pulpazellen.

Niere:

Starke Stauung. Viele verödete und hyaline Glomeruli. Viel periglomerulare Rundzellhaufen. Wenig feintröpfiges Lipoid in Epithelien der

geraden Kanälchen. Einzelne Kalkzylinder. Geringer Lipoidinfarkt. Starke Lipoidsclerose der Rinde.

Nebenniere:

Viel gleichmäßig verteiltes Lipoid in der Rinde.

Uterus:

Sehr gefäßreich, mit starker Lipoid-Kalksclerose der Gefäße.

Ovarium:

Mehrere Corpora candic. mit geringer feintröpfiger Lipoidablagerung. Wenig feintröpfiges Lipoid im Stroma.

Viele Gefäße, in der Mehrzahl mit starker Lipoidsclerose.

Mehrere kleine Peritonealcysten und -taschen.

Der mitgeteilte Fall ergibt ein Bild, das, wie bereits früher bemerkt, sich mit der aus der Literatur gewonnenen Charakteristik der Herzruptur in ihrer typischen Form vollständig deckt. Das wird besonders deutlich, wenn man diese, wie es im nachfolgenden geschieht, mit den entsprechenden Angaben des Falles im einzelnen vergleicht.

Gegenstand	beschriebene Charakteristika	Unser Fall
Alter	60—70 Jahre	68 Jahre
Sitz der Ruptur	vordere Wand d. linken Ventrikels	vordere Wand d. linken Ventrikels
Pathol. Befund		
a.	Sclerose d. Coronararterien	Sclerose d. Coronararterien.
b.	Thrombose d. vorderen absteigenden Cor.Art. Astes	Thrombose d. vorderen absteigenden Cor.Art Astes
c.	Fettige Degeneration	Fettige Degeneration
Exitus	plötzlich	plötzlich
Klinischer Befund	Schmerzen in Herz- u. Brustgegend, Atemnot, Erbrechen, Schwäche, Kollapszustände.	Brustschmerzen, Engegefühl in der Brust, Schmerzen in der Herzgegend, Atemnot

Wie wir uns aus der Durchsicht der vorstehenden Tabelle überzeugen können, fällt das Alter der Patientin in den Rahmen der als reguläre Auftrittszeit der Herzruptur gekennzeichneten Jahre.

Als Sitz der Ruptur stellte die Sektion die vordere Wand des linken Ventrikels fest, die von jeher als Prädilektionsstelle der Herzruptur gefunden wurde.

Der pathologische Befund am Herzen, der die Ursache für das Zustandekommen einer Herzruptur aufdeckt und, nach der herrschenden Meinung, bei allen gewöhnlichen Fällen, die systematisch untersucht worden sind, Sclerose der Koronararterien, kombiniert oft mit ihrer Thrombose und evtl. fettige Degeneration des Herzmuskels ergeben muß, zeigt in vorliegendem Falle das gleichzeitige Vorhandensein aller 3 angeführten Anomalien.

Auch der plötzliche Exitus ohne Erscheinungen, die auf ein nahes Ende hindeuten, entspricht dem der meisten Patienten, die der Kardiorhexis erliegen.

Die klinischen Erscheinungen, die subjektiven Beschwerden der Patienten, boten wie bei allen Fällen von Herzruptur kein für sie speziell typisches Bild, sondern wiesen, wie bei der überwiegenden Zahl der Fälle, auf Stenocardie, allgemeine Gefäßstenose und Embolie hin.

Trotz der sorgfältigen klinischen Beobachtung konnte die Herzruptur erst post exitum bei der Sektion festgestellt werden. Bisher ist überhaupt m. E. in der ganzen Literatur kein Fall bekannt, bei dem die drohende Gefahr der Ruptur vorausgesehen oder der Eintritt derselben ohne Sektion sicher diagnostiziert werden konnte.

Vermißt habe ich bei allen Autoren, die die Herzruptur zum Gegenstand ihrer Untersuchungen gemacht haben, Angaben über röntgenologische Feststellungen. Leider ist auch die Patientin in unserem Spezialfalle röntgenologisch nicht untersucht worden.

Es wäre denkbar, daß ein Röntgenbild gewisse Anhaltspunkte zur Stellung einer Diagnose auch bei Herzruptur geben oder sichern könnte, sodaß eine entsprechend einsetzende Therapie den letalen Ausgang wenn auch nicht verhüten, so doch wenigstens vielleicht hinausschieben könnte.

Nr.	Autor und Quelle	Jahr	Geschl.	Alter	Klinische Beobachtungen
1	White, Trans of the path. soc. of London XV. 1889	1889	m.	45	
2	de Grandmaison, Bull. de la soc. ass. de Paris 5. 5. III. 28 p. 626	1889	m.	.	starke Dispnoe
3	Crocker, Lancet I.	1890	f.	72	
4	Schilling, Zschr. f. Medicinalb. V. H. J.	1890	f.	alt	
5	Herb, Trans. of the path. Soc. of Lond. XLI	1890	m.	65	
6	Aschenbrenner, Inaug.-Diss. München	1890	m.	alt	Influenza, Herzschwäche
7	Makintosh Lancet I V	1890	m.	61	
8	Coats, Glasgow med. Jour. XXXV. 6. p. 460				
9	Squire, New York Record XXXIX. 22.	1891	.	.	
10	Pitt, Transact of the path. Soc. of London	1891	.	.	
11	Achalme, Zentralbl. f. Path. u. path. Anatomie	1892	f.	62	
12	Halipré, idem 1883	1893			Anfälle von Atemnot
13	Beadles, Trans. of the p. Soc. of Lond. XLIV	1894	f.	65	Geisteskranke kein Herzleiden
14	idem		m.	54	idem
15	Griffon, Bull. de la Soc. anal. p. 764	1894	f.	71	
16	Tamer, Boston med. and. surg. Journ. CXXX. III. 3.	1895	m.	84	Collaps. Schmerz im Epigastrium der rechten Brustseite
17	Krönig, Dsch. med. Wochensch.	1895	.	.	Atemnot, Herzdämpfung nach l. vergrößert
18	Collings, Lancet 1895	1895	m.	53	
19	Gevaert, Flandre med. II. 21	1895	f.	52	Angina pect. Letzter Anfall nach Gemütsbeweg.
20	Lubarsch-Ostertag V. Jhrg.	1895	m.	54	Erbrechen
21	Schwalbe, Centralbl. f. innere Med.	1896	m.	alt	Symptom eines Aortenaneurysma

Exitus	Sitz der Ruptur	Pathologischer Befund am Herzen
	vordere Wand des linken Ventrikels	conus arteriosus sin. war stark aneurysmatisch Herzmuskel stark degeneriert.
	vord. Wand d. l. Ventrikels	Pericarditis. Linke Art. cor. atheromatös. Herzfleisch rotgelb, fettig degeneriert, Rupturstelle im Inneren durch hühnereigroße Fibrinmasse verschlossen.
		Fettige Infiltration u. Degeneration.
plötzlich		Herzmuskel schlaff, atrophisch, fettig entartet.
pl.	vord. W. d. l. Ventr.	Herzfleisch blaß, weich mit großen Massen von gelblichen Granula. Keine fettige Degeneration.
	hint. W. d. l. Ventr.	Ruptur v. Hämorrhagien umgeben. Cor.-Art. durch Thrombus verschlossen.
	hint. W. d. l. Ventr.	Fettige Deg. d. Herzmuskels. Keine Angabe über Gefäßzustand.
	Spitze d. l. Ventr.	Infarkt durch Thrombose der Cor.-Art.
	vord. W. d. recht. Vent.	Zustand der Cor. Art. nicht angegeben.
pl.	linker Ventr.	Geborstenes Herzaneurysma d. l. Ventr. In der Wandung beider Herzhälften ausgedehnte gummöse Veränderungen. Sclerose der Aorta.
		Ruptur eines Herzaneurysmas. Sclerose d. Cor. Art.
	hint. W. d. l. Vent.	idem
pl.	vord. W. d. l. V.	Verdünnung der Muskelsubstanz
pl.	vord. W. d. l. V.	
	hint. W. d. l. V.	Herzmuskel anscheinend gesund. Klappen, Endocard, Arterien gesund. Micr. Untersuchung fehlt.
	vord. W. d. l. Vent.	Sclerose d. Cor.-Art. Thrombosierung d. linken Cor. Art. Erweiterung d. Wand d. l. Kammer. Austritt v. Blut durch Verwachsung mit Pericard u. Thromben verhindert.
pl.		Frische Pericarditis. Dicke d. Herzwand an d. Rißstelle 2 mm. Apfelgroßer Thrombus an d. Innenfläche. An d. verdünnten Herzspitze Thrombus. Im Herzmuskel zahlreiche Gummiknoten.
	laterale W. d. l. V.	Fettige Degeneration d. Myocards. Herzhöhle dilatiert.
nach drei Std.	vord. W. d. l. Ventr.	Fettige Degeneration. Sclerose d. vord. Cor.-Art.
	vord. W. d. l. V.	Ventrikelband bildet an d. Rißstelle eine Ausstülpung. Linke Cor.-Art. verengt durch Atheromatose, durch frische Thrombose verstopft.
pl.		

Nr.	Autor und Quelle	Jahr	Geschl.	Alter	Klinische Beobachtungen
22	Charon, Arch. de Neur. 2. S. I. p. 252	1896	f.	74	Größenideen, Schwindel, Erbrechen
23	Kelyhack, Lancet II 3 p. 165	1896	m.	68	
24	Dupland, Schm. Jhrb. 268 p. 254	1900	m.	68	Schmerzen in der Herzgegend
25	Gordon, ibid.	1900	f.	62	I. Anfall: Brustschmerzen, Erbrechen II. Anfall: Schweiß, Unruhe, kleiner Puls
26	Romeick, Diss. Leipzig 1907	1901	m.	56	Bronchitis, Nephritis, Hydrops génér.
27	idem	1902	m.	74	Schwäche, Marasmus, Arteriosclerose
28	Curtius, Proc. of the path. soc. of. Philad. V 3	1902	f.	56	Herzschwäche, Gallenkoliken
29	Cnopf, Festschrift. Schm. Jhrb. 1904	1902	f.	9—10	Atemstörungen
30	Chiari, Dsch. med. Woch. 1904	1904	f.	69	
31	Romeick, Diss. Leipzig 1907	1904	f.	71	Plötzliche Schmerzen in der Herzgegend
32	id.	1904	f.	81	Schmerzen auf d. Brust, Benommenheit
33	id.	1903	f.	70	Erscheinungen der eingeklemmten Schenkelhernie
34	id.	1905	m.	69	Schlaganfall
35	Merkel, Festschrift	1906	.	.	Kein Anfall v. Angina pect.
36	White, Lancet	1906	.	.	Kein Anfall v. Angina pect.
37	Miller, Boston, med. and surg. Journ.	1906	.	.	
38	Palmer, Schm. Jhrb. 301 S. 124	1906	m.	36	Geisteskranker
39	Theobalds, Lancet. May 9	1908	m.	65	
40	Greig, Lancet, Oct. 31	1908	.	24	
41	Engelhard, Dsch. med. W. 1909/19/838	1909	w.	57	Sympt. einer Angina pect. starke gastr. Erscheinung., Bild einer abdominel. pect. Gefäßkrise

Exitus	Sitz der Ruptur	Pathologischer Befund am Herzen
plötzlich	Herzohr	Cor stark verfettet. Arteriensystem stark sclerosiert.
		Fettige Deg. des Cor. Sclerose d. Cor.-Art. Hämorrh. Infarkt d. Wand d. l. Kammer.
nach 15 Tg.	vord. Wand d. l. Ventr.	Linker Ventr. stark erweitert. Alter Infarkt an Rupturstelle.
nach 37 Std.	hint. W. d. l. V.	Starke Arteriosclerose, Thrombus in d. rechten Coronararterie, fettige Degeneration.
pl.		Aneurysma d. Herzspitze mit fibrinreicher Thrombenmasse gefüllt. Ram. desc. d. l. Coronar-art. verengt. Thrombus.
pl.	vord. W. d. l. V.	Nekrotischer Herd an d. vord. Wand d. l. Ventr. linke Coronarart. hochgradig verengt, durch frischen Thrombus verschlossen.
nach 24 St.		
pl.	vord. Wand d. rechten Ventr.	Weder degenerative noch entzündliche Vorgänge.
	l. Wand d. r. Ventr.	Myomalicie infolge Thrombose dyramus post. cor. sin. Endarteritis chron. de form.
pl.	hint. W. d. l. V.	Thrombose u. Arteriosclerose d. l. Coronarart.
pl.	vordere W. d. l. V.	Kalkeinlage d. Cor. Art. In l. Cor. Art. auch Thrombus.
pl.	hint. W. d. l. V.	Braune Atrophie d. Herzmuskel. Sclerose d. Cor. Art. Ramus circumfl. d. rechten Cor. Art. stark verkalkt, thrombosiert.
pl.	hint. W. d. l. V.	Thrombose der Cor. Arterien.
	vord. W. d. l. V.	Umschriebene myomalac. Erweichung. Frischer obturierender Thrombus im Ram. desc. der sclerosierten Cor. Art.
	hint. W. d. l. V.	Myomalac. Veränderung im Bereich d. Risses durch Sclerose d. l. Cor. Art.
	vord. W. d. l. V.	Anämische Nekrose durch thrombotischen Verschluß einer scleros. Cor. Art.
pl.	rechter Vorhof	Aortenstenose.
n. 6 Tg.	linker Ventr.	Geringe myocard. Veränderungen. Ursache nicht festzustellen, Cor. Art. unbeteiligt.
pl.		Riß in mürber, von alten Fibrinniederlagen besetzter Umgebung als einzige Anomalie.
nach 12 Std.	vord. W. d. l. V.	Cor. Art. sclerosiert, aneurysmatisch verändert. An d. Abgangsstelle des Ram. desc. Thrombus. Fettige Deg. d. l. Ventr.

Nr.	Autor und Quelle	Jahr	Geschl.	Alter	Klinische Beobachtungen
42	Walz, Deutsch. med. W. 1910/1686	1900			
43	Schroeder, Zeitschr. f. Herz u. Gefäßkr.	1910	m.	67	
44	Portocalis, ibidem	1911			
45	Salerni-Zschr. f. Path. S. 699	1910			
46	W. R. Meyer, Zschr. f. H. u. G. 1913 S. 34	1911		50—60	
47	id.			50—60	
48	id.			50—60	
49	id.			50—60	
50	id.			50—60	
51	id.			50—60	
52	id.			50—60	
53	id.			50—60	
54	id.			50—60	
55	id.			50—60	
56	id.			50—60	
57	Pellegrini, Z. f. H. u. G.	1912	m.	63	
58	Martens, Zentralbl. f. allg. Path. 32/140	1921/1922	m.	72	2 Tg. Schmerzen hinter dem Brustbein

Exitus	Sitz der Ruptur	Pathologischer Befund am Herzen
	l. Ventr. doppelte R.	interstitielle Lipomatose infolge Embolie d. link. Cor. Art.
pl.	linker Ventrikel	Myomalacia cordis, Thrombose d. Cor. Art.
	vord. Rand d. l. S.	Thrombose, Atheromatose d. Cor. Art. Herzinfarkt.
		Tod durch Hämopericard. Ischämische Erweichung d. Herzwand (Myomalacia cordis) durch Acclusion d. l. Cor. Art., auch Atheromatose derselben.
	linker Ventr.	Arteriosclerose u. Thrombose d. Cor. Art. Nekrose des Herzmuskels infolge Thrombose der Aeste d. Cor. Art.
	l. Ventr.	id.
	l. Ventr.	id.
	l. Ventr.	id.
	l. Ventr.	id.
	l. Ventr.	id.
	l. Ventr.	id.
	l. Ventr.	id.
	l. Ventr.	id.
	l. Ventr.	id.
	rechter Ventr.	id.
	hint. R. d. l. V.	Stenose d. rechten Cor. Art. durch Atheromatose mit Kleinzelleninfiltrierung d. Tunica. Oberhalb der Ruptur histologisch Bindegewebsinseln mit Kleinzelleninfiltration.
pl.	vord. R. d. l. V.	Herzmuskel spröde. Starke Fragmentation u. Segmentation d. Myocards. Kein Infarkt. Sclerose d. Cor. Art.

Breslau, 8. Juni 1923

Lebenslauf.

Ich, Else Bechhof, geb. Weiß, wurde am 28. Februar 1891 zu Kurnik, Provinz Posen, als Tochter des Kaufmanns Moritz Weiß geboren und besuchte die dortige Volksschule und höhere Mädchenschule, die höhere Mädchenschule von Fräulein Marie Knothe in Posen, die Frauenschule von Fräulein Lange in Breslau und bereitete mich privatim für das Abiturientenexamen vor. Im Dezember 1912 heiratete ich den Kaufmann Felix Steuer zu Breslau und wurde im Juni 1915 Witwe. Ich nahm die Vorbereitung für die Reifeprüfung eines Realgymnasiums wieder auf und bestand im März 1918 die Reifeprüfung am Realgymnasium zum heiligen Geist zu Breslau. Im April 1918 wurde ich an der Universität Breslau immatrikuliert. Nach einem Studium von 5 Semestern bestand ich im Sommer 1920 die ärztliche Vorprüfung. Ich studierte im Winter-Semester 1920/21 in Berlin, im Sommer-Semester 1921 in Freiburg, im Winter-Semester 1921/1922 in München und im Sommer-Semester 1922 und Winter-Semester 1922/23 in Breslau. Ich meldete mich im März 1923 zur medizinischen Staatsprüfung, die ich am 6. Juni 1923 bestand. Am 31. Juli 1923 heiratete ich den kaufmännischen Sachverständigen im Reichs-Wirtschafts-Ministerium Dr. Ludwig Bechhof. Vom 1. Oktober 1923 bis 1. Oktober 1924 war ich als Medizinalpraktikantin in der II. Medizinischen Klinik der Universität Berlin tätig. Am 25. Oktober 1924 erhielt ich meine Approbation als Arzt. Ich besitze die preußische Staatsangehörigkeit.

Else Bechhof.